


ПРОТОКОЛ СЕРЕДНЯ ЛІНІЯ /MIDLINE КАТЕТЕР

ПРИЗНАЧЕННЯ, ПОКАЗАННЯ,
ВВЕДЕННЯ, ОБСЛУГОВУВАННЯ
ТА УСКЛАДНЕННЯ



03

▶ **Навіщо потрібна середня лінія?**

- Що таке midline катетер?
- Показання для введення midline катетера

04

▶ **СПОСОБИ ВВЕДЕННЯ**

- Необхідні матеріали
- Ультразвукове обстеження
- Класична техніка Сельдінгера
- Модифікована техніка Сельдінгера(MST)
- Процедура□

09

▶ **ДОГЛЯД**

- Необхідні матеріали
- Процедура□

10

▶ **ПОШИРЕНІ УСКЛАДНЕННЯ**

- Флебіт
- Інфекції
- Обструкція
- Екстравазація
- Тромбоз
- Ураження шкіри

16

▶ **ВИДАЛЕННЯ КАТЕТЕРА**

17

▶ **БІБЛІОГРАФІЯ**

Для чого потрібна середня лінія?

Визначення Midline катетера

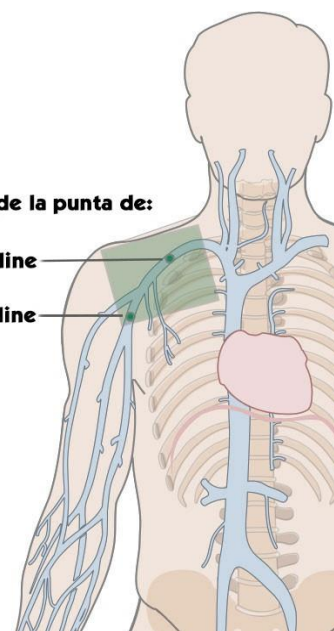
Згідно з посібником GAVeCeLT щодо PICC та середніх ліній, існує 2 типи Midline катетера:

- ▶ **Mini-midline:** катетер, довжиною 8-10 см, який можна вводити в вени передпліччя або вени руки, кінчик не виходить за межі пахвової западини.
- ▶ **Midline (середньоключична середня лінія або ехо-середня лінія):** катетер 20-25 см завжди вводиться через глибокі вени руки, з локалізацією кінчика в грудному відділі пахвової вени або підключичної вени.

Localización de la punta de:

- un midline

- un mini-midline



ПОКАЗАННЯ Midline катетера

Середню лінію необхідно вводити в наступних випадках:

- **Пацієнти з ускладненим в/в доступом (DIVA)**
- Необхідність тимчасового венозного доступу
- Призначення **в/в електролітів та парентерального харчування з осмолярністю < 800-850mOsm/L***
- Уникнення ускладнень, пов'язаних з **центральною в/в доступом**
- Осмолярність **< 800-850mOsm/L*** та/або pH entre 5-9
- В/в терапія **> 7 діб**
- **Антибіотикотерапія** при важких інфекціях: ендокардит, остеомієліт
- **Забір крові****
- **Введення крові та кровозамінників**





*За матеріалами DAVExpert

**Це не призначений для цього катетер, але він дозволяє це робити













СПОСІБ РОЗМІЩЕННЯ СЕРЕДНЬОЇ ЛІНІЇ

НЕОБХІДНІ МАТЕРІАЛИ




Для оператора:

- Маска 
- Шапочка 
- Стерильний халат 
- Стерильні рукавички 

Для процедури:

- | | |
|---|--|
| • Катетер midline  | • Спиртовий розчин хлоргексидину  |
| • Стерильне поле  | • Розчин NaCl 0,9% (для промивання)  |
| • Джгут  | • Розчин NaCl 0,9% або гепарину (для заглушки)  |
| • Стерильні серветки  | • Клей для закриття шкіри в місті проколу  |
| • Шприці  | • Безголковий конектор  |
| • Голки  | |
| • Скальпель  | |

Для фіксації та пов'язки:

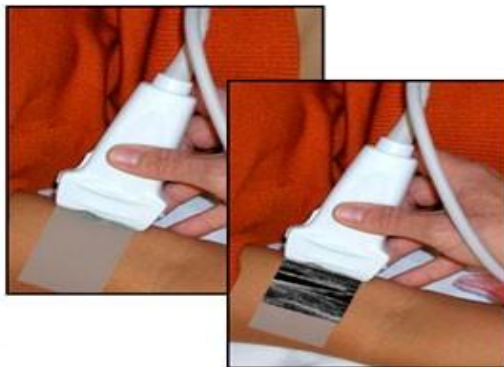
- Безшовна фіксація: адгезивна пов'язка або підшкірне кріплення 
- Прозора стерильна пов'язка 
- Компресійний бинт 

УЗД ВІЗУАЛІЗАЦІЯ

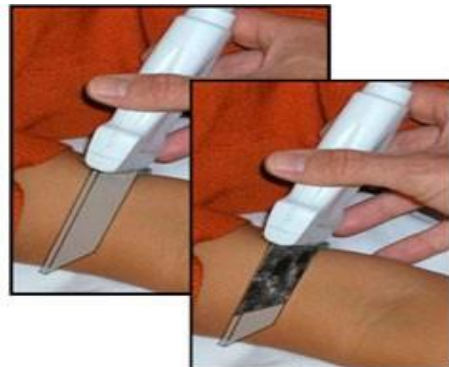Місце введення – верхня кінцівка, середня третина руки (базиллярна, плечова, головна вени).

За допомогою попереднього ультразвукового обстеження, вени візуалізуються в цій області (навіть на рівні плечей), по поперечній або поздовжній осі в залежності від положення датчика. Для цього рекомендується використовувати метод RaPeVA* (з відкритої дослідницької групи по венозному доступу GAVeCeLT), швидка ультразвукова оцінка периферичних вен.

Поздовжня вісь (у площині)

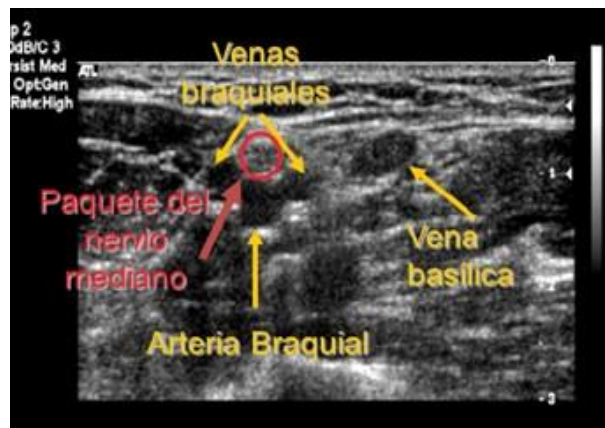

Поперечна вісь (поза площиною)



Чого слід уникати?

- **Перегибів**
- Вен з ознаками флебіту
- Тромбованих або варикозних вен
- Кінцівок з лімфатичною дисекцією
- Плечова артерія пролягає поруч з плечовими венами, які можуть бути обрані для венепункції, але це недоцільно, оскільки артерія розташована дуже близько, поряд з серединним нервом:

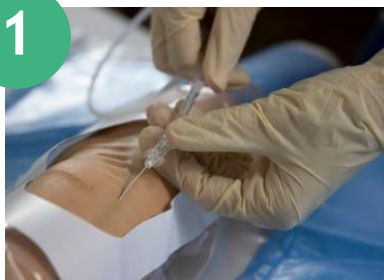

*RaPeVA – швидка оцінка периферичних вен під УЗД контролем

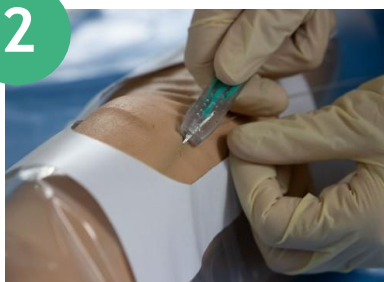КЛАСИЧНА ТЕХНІКА СЕЛЬДІНГЕРА

Ця методика під ультразвуковим контролем дозволяє катетеризувати глибокі вени руки, в порядку переваги за розташуванням та розміром: вена базиліка, плечова та головна.

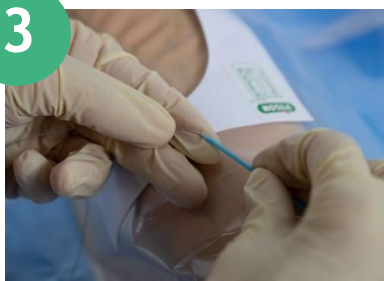- Мікропункційною голкою проколюють вену та вводять провідник (з нержавіючої сталі або нітінолу). Не потрібно вводити на велику довжину. Використовуйте місцеву анестезію.



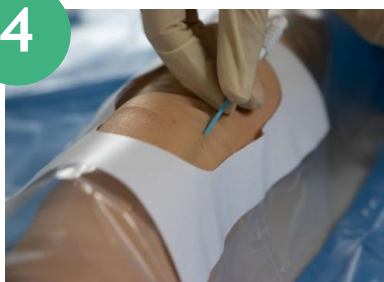- Після вилучення голки робиться невеликий надріз скальпелем, щоб розширити отвір (цей крок можна пропустити після індивідуальної оцінки).



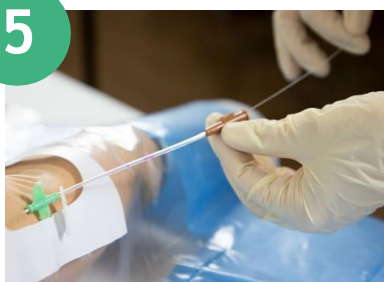- Голка витягується через провідник, вводиться розширювач.



- Після ділятації видаляється розширювач, але не провідник



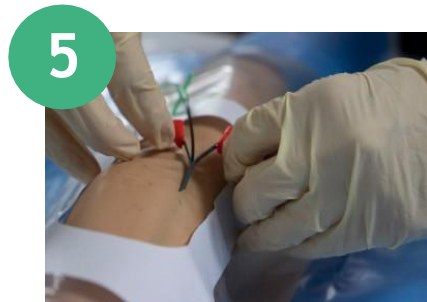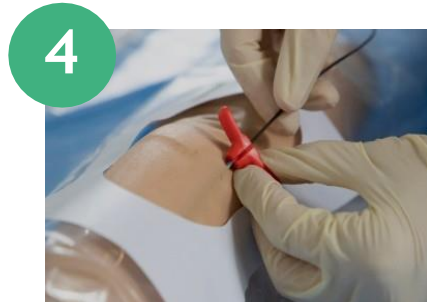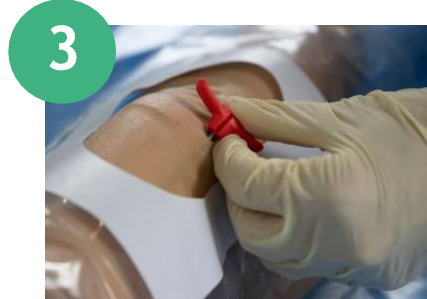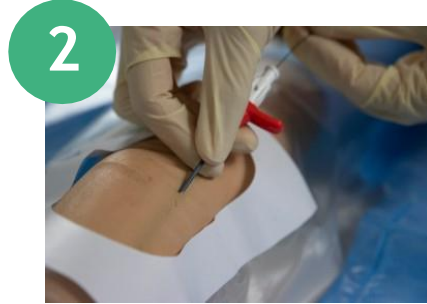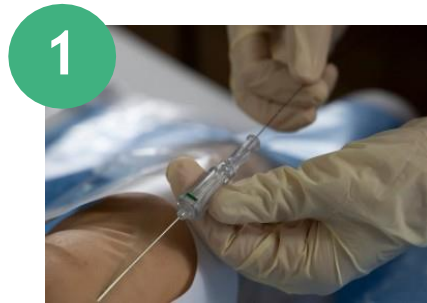- Катетер вводиться через провідник, потім провідник витягують. Постійно тримайте провідник під контролем, щоб уникнути його повного введення.



МОДИФІКОВАНА ТЕХНІКА СЕЛЬДІНГЕРА

Ця методика під ультразвуковим контролем має ту ж мету, що й методика Сельдінгера. Відмінність полягає в використанні мікроінтродюсера для введення катетера.

- Мікропункційною голкою проколюють вену та вводять нітиноловий провідник. Голку виймають. Використовуйте місцеву анестезію.
- Скальпелем робиться невеликий надріз, щоб збільшити отвір. В провідник вводиться подвійна деталь, що складається з розширювача та інтродюсера.
- Знімаємо провідник та внутрішній розширювач
- Катетер вводиться через інтродюсер
- Інтродюсер відшаровують, залишаючи встановлений катетер.



ПРОЦЕДУРА

Предпідготовка

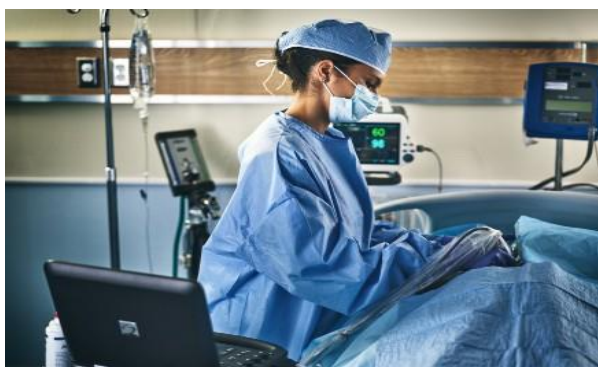- **Вибір пацієнта та збір анамнезу**
- Інформування пацієнта про процедуру

Підготовка

- Миття рук
- Розташування пацієнта в положенні на спині, верхня кінцівка відведена під прямим кутом до грудної клітини
- Ультразвукове обстеження (RaPeVA) та вибір вени
- Миття рук
- Асептика шкіри, миття хлоргексидиновим милом у нестерильних рукавичках, зміна рукавичок, дезінфекція спиртовим хлоргексидином (миття рук в 2 етапи)
- Одягання шапочки, хірургічної маски та миття рук
- Підготовка стерильного поля
- Миття рук
- Одягання стерильного халату та рукавичок
- Накладання джгута

Процедура введення катетера

- Пункція обраної вени під контролем УЗД та введення катетера
- Обробка місця венепункції
- Підключення біоконектора (безголкового конектора), промивання 10мл NaCl 0,9% технікою push-stop-push з позитивним тиском
- Розчин NaCl або розчин гепарину, залежно від протоколу лікарні з об'ємом, еквівалентним 120% мертвого об'єму катетера*
- Фіксація катетера за допомогою клею або підшкірної фіксації
- Закриття точки введення тканинним клеєм
- Прозора стерильна пов'язка
- Реєстрація процедури в медичній картці






* Для катетера з мертвим об'ємом 0,50 мл необхідно 0,60 мл розчину..











ОБСЛУГОВУВАННЯ СЕРЕДНЬОЇ ЛІНІЇ

НЕОБХІДНІ МАТЕРІАЛИ

Для оператора:

- Маска 
- Стерильний халат 
- Стерильні рукавички 

Для процедури:

- | | | | |
|--------------------------------------|---|--|---|
| • Стерильні серветки |  | • Безголковий конектор |  |
| • Шприци |  | • Фіксація за допомогою спеціального клейового пластиря (в разі відсутності підшкірного кріплення) |  |
| • Голки |  | • Прозора стерильна пов'язка |  |
| • Спиртовий р-н хлоргексидину |  | • Компресійний бинт |  |
| • NaCl для промивання |  | | |
| • NaCl або р-н гепарину для заглушки |  | | |

ПРОЦЕДУРА ОБСЛУГОВУВАННЯ

Огляд та заміну пов'язки проводять кожні 7-10 діб, або в випадках забруднення, від'єднання або слідів крові.

Виконується:

- Зміна пов'язки та біоконектора
- Перевірка положення, рефлюксу, стану катетера та точки введення
- Промивання 10 мл NaCl 0,9% (технікою push-stop- push, з позитивним тиском)
- Заглушка розчином NaCl 0,9% або гепарином згідно з протоколом обслуговування (з використанням тієї ж методики, що й раніше)
- Реєстрація процедури в медичній карті.

НАЙПОШИРЕНІШІ УСКЛАДНЕННЯ СЕРЕДНЬОЇ ЛІНІЇ

ФЛЕБІТ

Саме наявність запальної реакції в ендотеліальній стінці судини може бути пов'язана з утворенням тромбу. Характеризується почервонінням та болем по ходу вени або нагноінням у випадку інфекції.

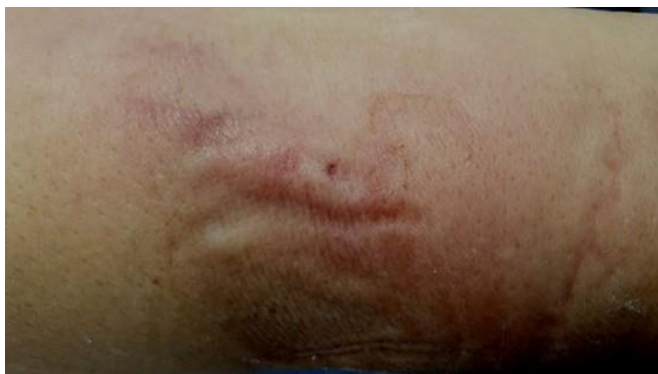

Фото надане: Maite Parejo

Види

- **Механічний:** через сам катетер
- **Хімічний:** реакція на різні ліки
- **Інфекційний:** через ріст мікробної та патогенної флори

Заходи

- **Видаліть катетер**
- Використовуйте кріотерапію або розчин Бурова
- **Зареєструйте випадок в медичній карті**

ІНФЕКЦІЯ

Це ріст мікроорганізмів в проксимальній, дистальній частині або в просвіті катетера з ознаками запалення (почервоніння, біль, жар або набряк), якщо інфекція локалізується в місці введення (в цьому випадку легке почервоніння та лихоманка).

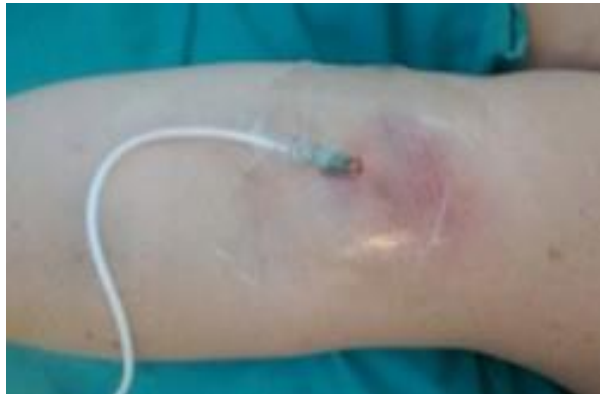

Фото надане: Hospital Elizalde

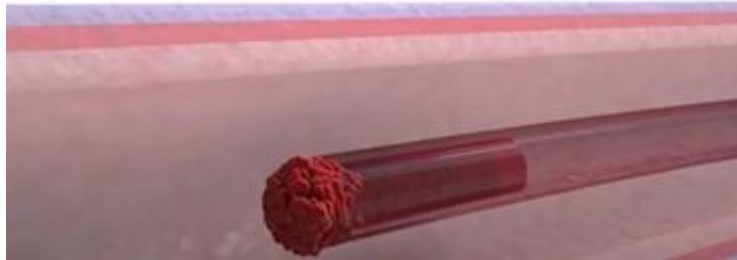
Заходи

Якщо інфекція підтверджується посівом крові.

- Очищення та дезінфекція спиртовим хлоргексидином, антибіотиком (бактробан або дипрогент)
- Видалення катетера та посів з кінчика
- Повідомте медичну групу, щоб оцінити необхідність системного антибіотика
- Зареєструйте випадок в історії хвороби
- Якщо інфекція в місці введення, рекомендовано завжди видаляти катетер

ОБСТРУКЦІЯ

Непрохідність катетера внаслідок зовнішнього здавлення, затискання, згустку крові, осаду ліків або наявності фібробластичної оболонки (реакція організму на стороннє тіло):



Можливі причини

- Неправильна техніка/частота промивання/здавлення
- Несумісні ліки, які вводять через один просвіт
- Проходження катетера через складну анатомічну ділянку
- **Схильність самого пацієнта**

Заходи

- Перевірте обладнання та катетер на відсутність перегинів або стиснення
- Обережно аспіруйте, поки не з'явиться кров. Якщо рефлюксу немає, обережно промийте фізіологічним розчином, використовуючи техніку push-stop-push.
- Якщо ефекту немає, спробуйте гепарин або урокіназу (10000 ME), залежно від встановленої підозри на непрохідність, якщо відчуваєте опір, не продовжуйте, щоб уникнути емболії
- Проведіть вимивання урокінази
- Дуже важливо, щоб введені розчини не потрапляли в кров.

Якщо попередні кроки не ефективні, видаліть катетер або замініть його в разі необхідності, зареєструйте випадок в медичну карту.

ЕКСТРАВАЗАЦІЯ

Це вихід внутрішньовенної рідини в навколишні тканини. Симптоми: холодна шкіра, набряк, почервоніння, немає рефлюксу або повільний рефлюкс крові.

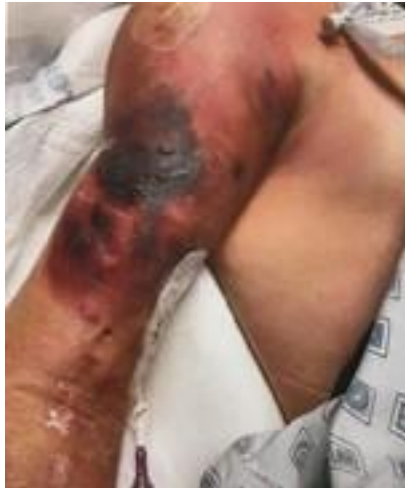

Фото надане: Antonio de Lillas

Можливі причини

- Затискання катетера
- Ламкість венозної стінки
- Прийом несумісних препаратів

Заходи

- Припиніть інфузію
- Аспіруйте з катетера, щоб спробувати відтягнути наявну рідину
- Залежно від екстравазованого препарату введіть антидот
- Локально холод або тепло
- Підніміть кінцівку
- Зареєструйте випадок в медичній карті



ТРОМБОЗ

Наявність тромбу по ходу вени.

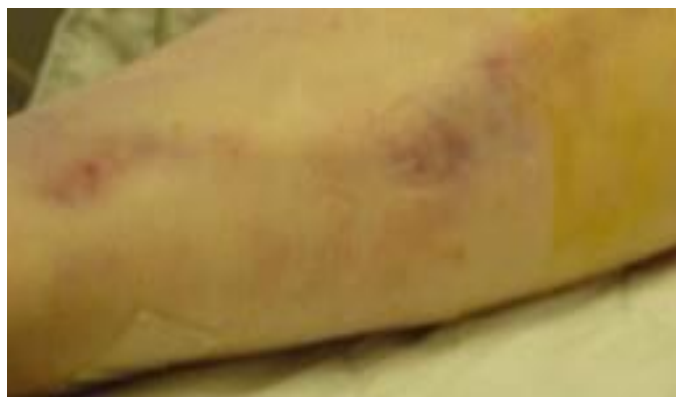

Фото надане: Maite Parejo

Можливі причини

- Механічна/хімічна травма, викликана кінчиком або рухом катетера
- Неадекватне затискання або здавлення катетера
- Інфекція
- Схильність пацієнта

Заходи

- Повідомити відповідального лікаря
- Виконайте доплерівське УЗД для підтвердження тромбозу
- Призначення лікарем системного гепарину в терапевтичній дозі
- Видаляти катетер чи ні, залежить від прогресування та положення тромбу, якщо це впливає на функціональність катетера. У будь-якому випадку катетер не видаляється негайно, щоб уникнути емболізації згустку.
- У разі необхідності катетр може бути видалений через тиждень терапевтичного лікування

УРАЖЕННЯ ШКІРИ

Втрата цілісності шкіри.

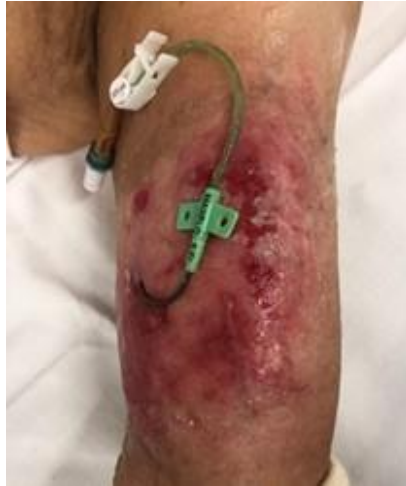

Фото надане: Maite Parejo

Можливі причини

- **Алергії**
- Реакції на дезінфікуючі засоби/розчини
- Непереносимість клеючих засобів та пластирів (MARSI)
- **Дерматотоксичність** (хіміотерапія, кортикостероїди)

Заходи

- Зробіть оцінку дезінфекції шкіри, використовуйте інший вид розчину (повідон-йод)
- Використовуйте пов'язку з високою паро- та вологопроникністю
- Оцініть використання підшкірної фіксації на основі тривалості лікування та ступеня ураження
- Щоденний моніторинг подразненої ділянки



ВИДАЛЕННЯ СЕРЕДНЬОЇ ЛІНІЇ

Можливі причини

- Непотрібний або невідповідний даній терапії катетер
- Інфекція
- Незворотня обструкція
- Механічне пошкодження
- Венозний тромбоз з порушенням функції катетра
- Наявність фібробластичної оболонки або інше

Заходи

- Суворі заходи асептики
- Посів з кінчика катетера (в разі інфекції)
- Реєстрація видалення в медичній картці



БІБЛІОГРАФІЯ

- (1) Mauro Pittiruti, Giancarlo Scoppettuolo, Manual GAVeCeLT sobre catéteres PICC y MIDLINE Indicaciones, inserción, mantenimiento y mantenimiento - 2017
- (2) Ministerio de sanidad , servicios sociales e igualdad, [Guía de Práctica Clínica sobre Terapia Intravenosa con Dispositivos no Permanentes en Adultos](#). - 2014
- (3) Guía de Práctica Infusion Nursing Society 2021
- (4) Recomendaciones del CDC - 2011
- (5) M. Carmen Carrero Caballero et.al, grupo ETI, [Catéter Venoso Medial o Midline \(MVC\)](#), Revista ROL de enfermería - 2014
- (6) Alexandrou et.al, [The Use of Midline Catheters in the Adult Acute Care Setting](#), Journal of the Association for Vascular Access, Vol. 16, Issue 1, Pag. 35-38, 40-41 - 2011
- (7) Mary Kay Leick-Rude et.al, [Midline catheter use in the intensive care nursery](#), Neonatal Netw 25(3):189-199 - 2006
- (8) Nancy Kramer et.al, [Central Vascular Access Device Guidelines for Pediatric Home-Based Patients: Driving Best Practices](#), Journal of the Association for Vascular Access, Vol. 18, Issue 2, Pag. 103-113 - 2013
- (9) Joseph A. Paladino¹ et.al, [Outpatient Parenteral Antimicrobial Therapy Today](#), Clinical Outcomes Research, CPL Associates, Amherst, and Pharmacy, State University of New York at Buffalo, Buffalo, New York; and Infectious Diseases Physicians, Annandale, Virginia Clinical Infectious Disease, 51 Suppl 2 - 2010
- (10) Robert B. Dawson y Nancy Moureau, [Midlines: an essential tool in the CLABSI reduction](#), Infection Control Today, pag-42-46, 2013
- (11) Nuria Fortes et. al, [Uso de catéteres venosos de línea media en pacientes hospitalizados](#), Revista Enfermería Global, nº56, publicado en octubre de 2018 (consultado en marzo de 2021)